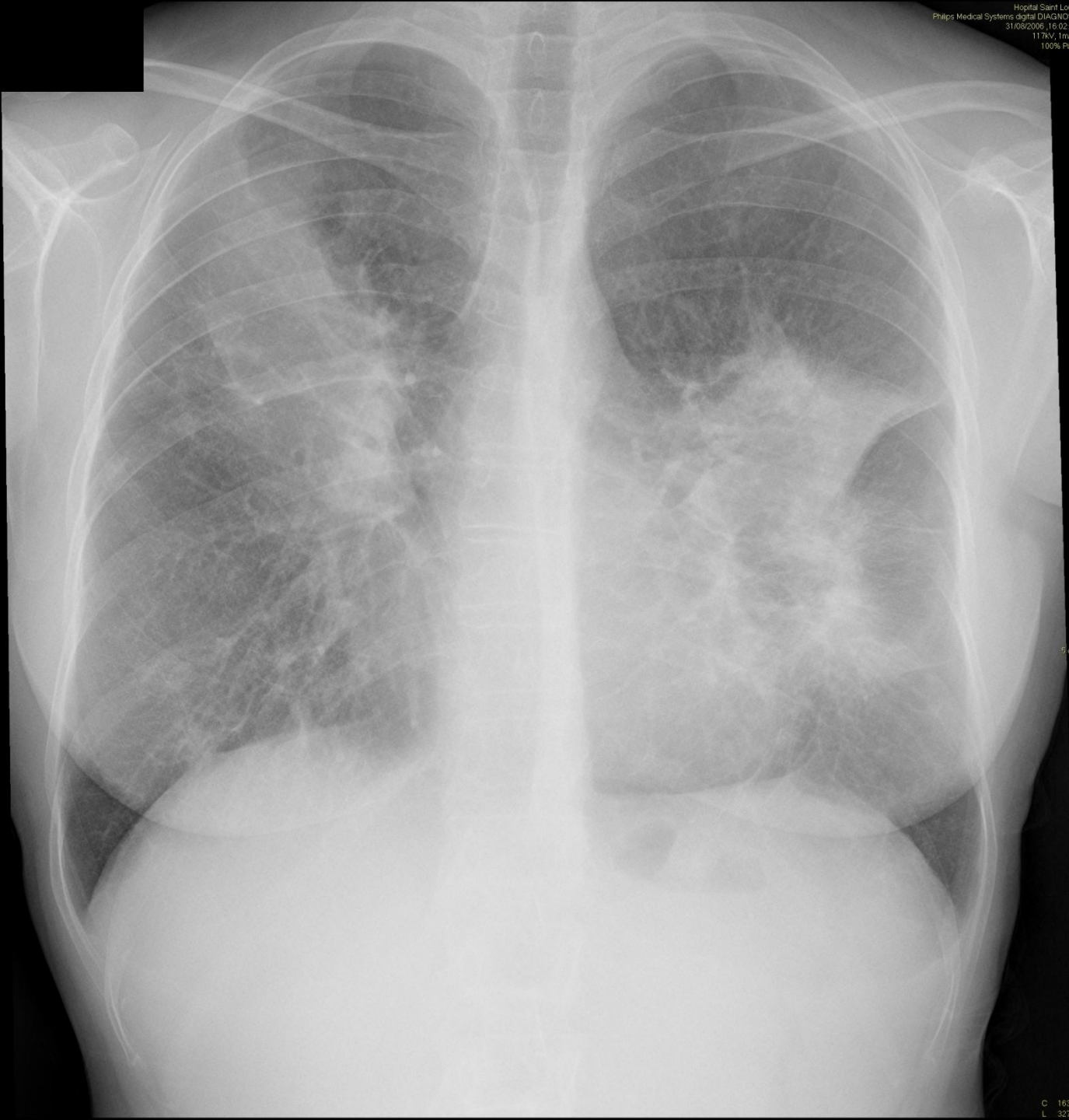
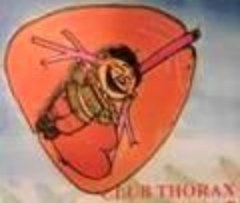


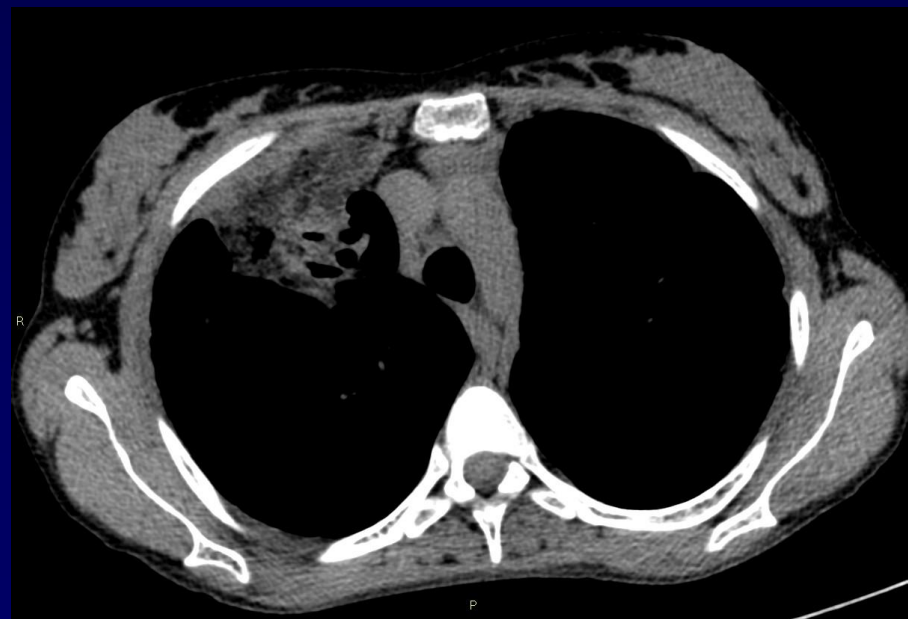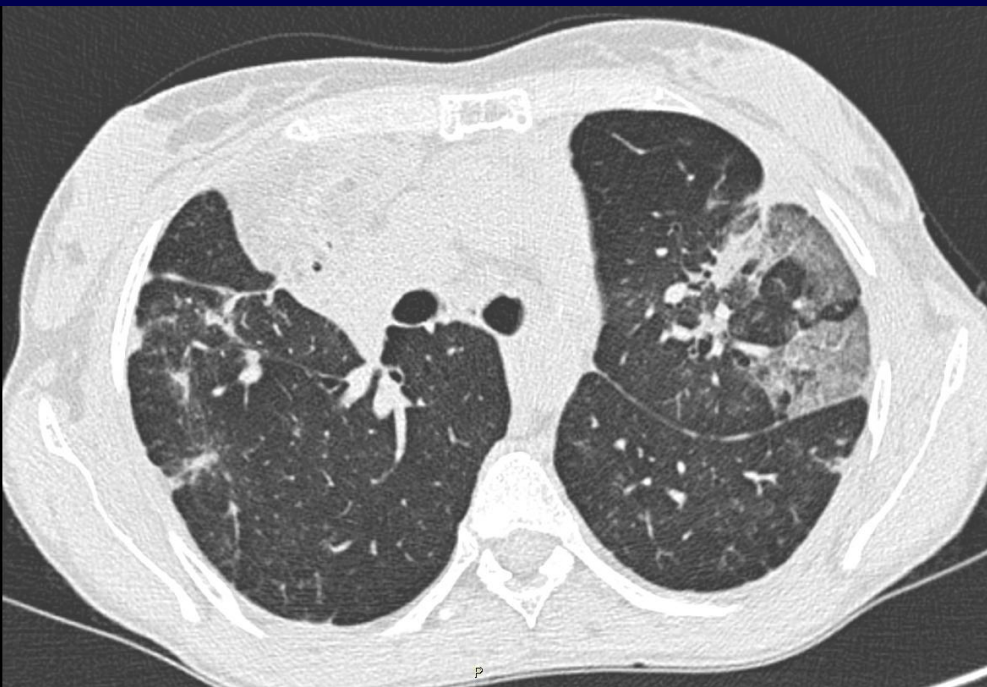
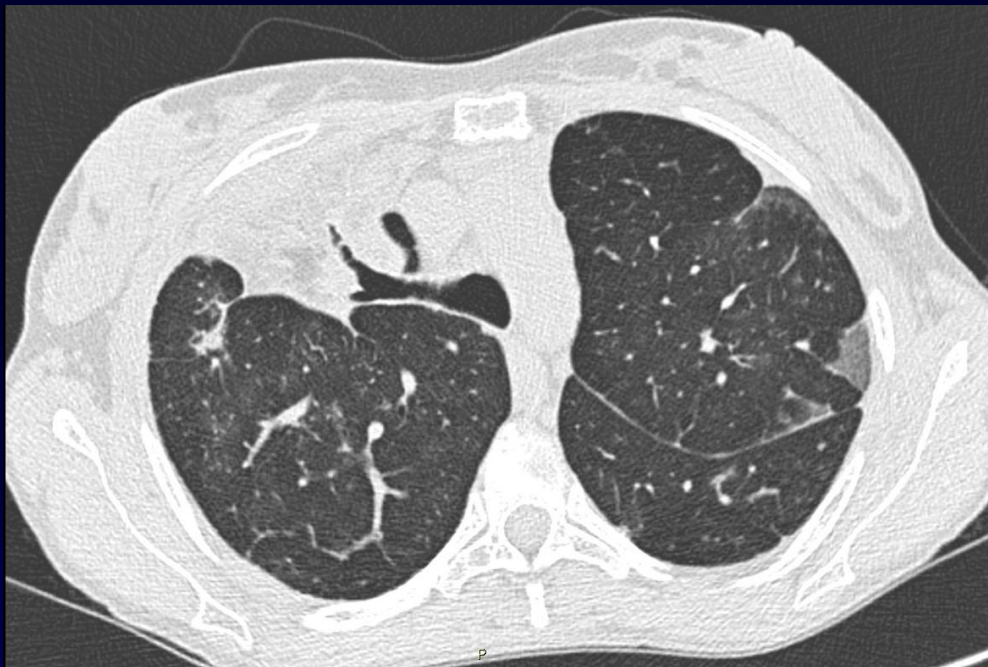NGO Minh Triet

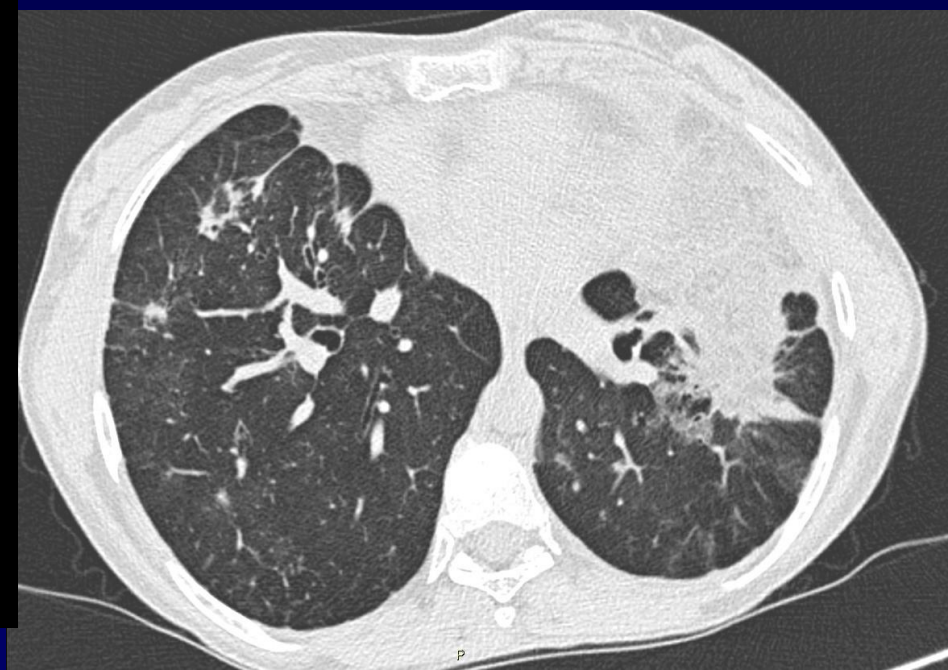
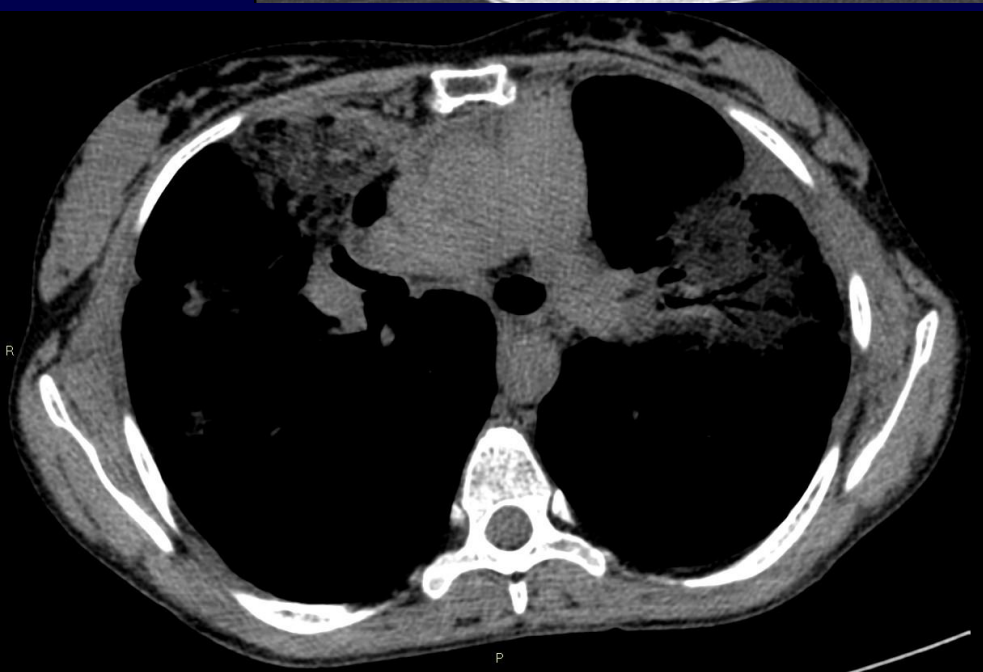
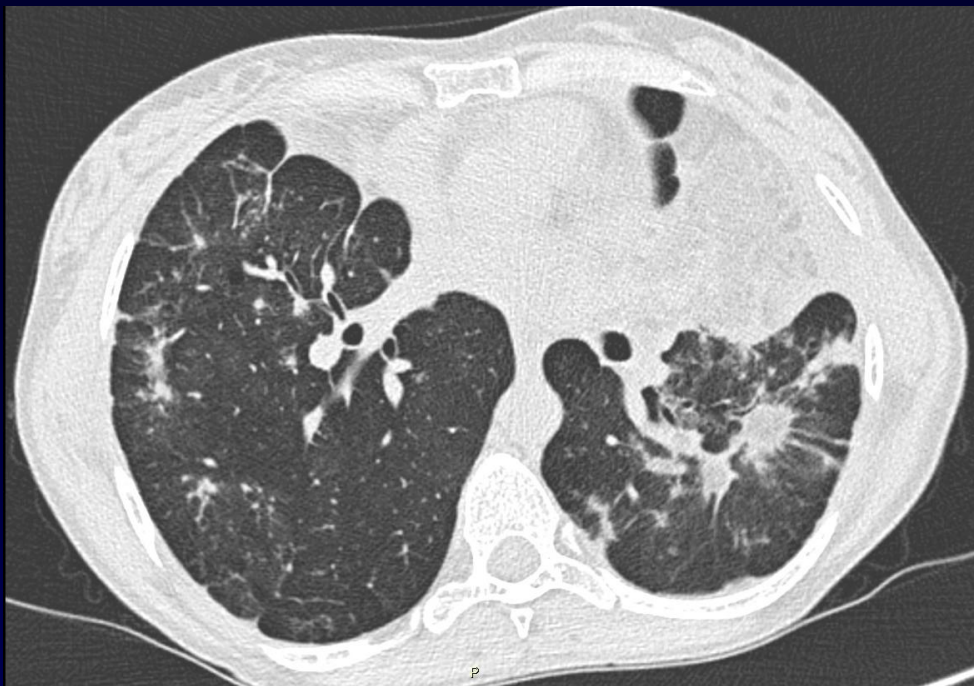Femme de 36 ans

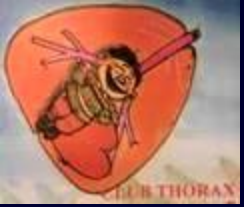Toux fébrile

Antécédents de troubles fonctionnels digestifs, reflux gastro-oesophagien








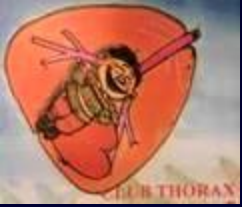
Diagnostic ?



Diagnostic

Condensations pulmonaires bilatérales rétractiles peu denses...



Diagnostic

Pneumonie lipidique (exogenous lipid pneumonia)

- Prise au long cours de laxatif huileux
- Réaction à corps étranger :
 - LBA: Macrophages alvéolaires vacuolisés
 - Coloration à l'huile rouge O (Oil red O) des macrophages alvéolaires